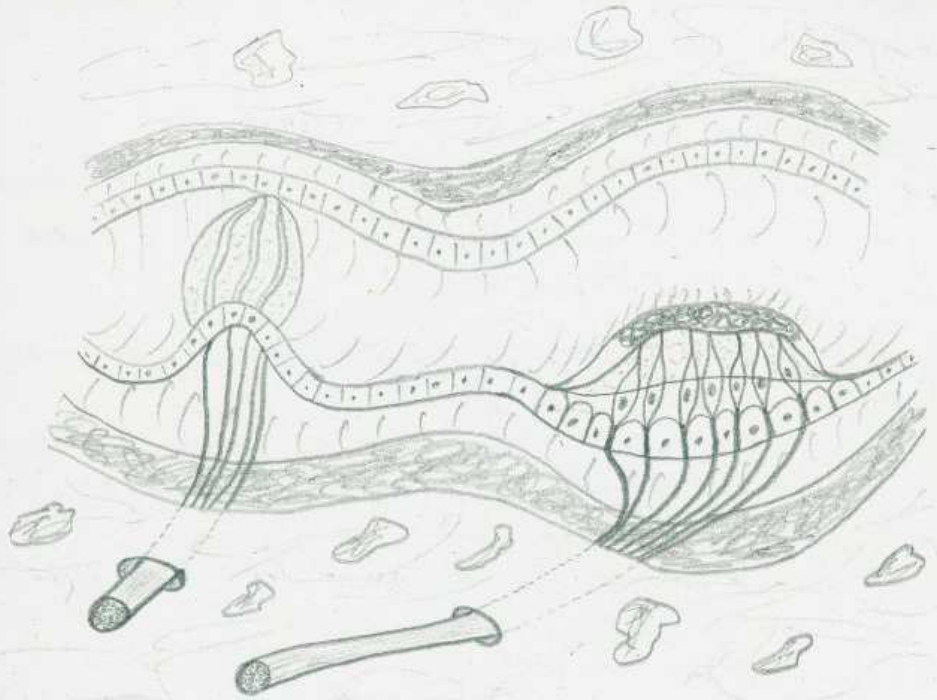


Coupe des organes vestibulaires :

Crête ampullaire postérieure et Macule utrriculaire



CELLULES DES MACULES

